МЕТОДИЧЕСКИЕ РЕКОМЕНДАЦИИ ПО ИЗУЧЕНИЮ ДИСЦИПЛИНЫ
МЕТОДИЧЕСКИЕ РЕКОМЕНДАЦИИ ПРАКТИЧЕСКИХ ЗАНЯТИЙ
ДЛЯ ПРЕПОДАВАТЕЛЯ ПО СПЕЦИАЛЬНОСТИ
«Сердечно-сосудистая хирургия» (ординатура)

МОДУЛЬ: Врожденные пороки сердца ВПС) Б1.Б.1.2

Рубрика /код/ учебного занятия – **Б1.Б.1.2**
Дата составления методической разработки: 2017 г.
Дата утверждения на методическом совещании кафедры: 14.10. 2017 г.
1. Учебная цель: показать первостепенную важность влияния врожденных пороков сердца на развитие гемодинамических, патофизиологических и морфологических изменений в большом и малом круге кровообращения.
2. Задачи занятия:
Ординатор должен знать:
2.1. особенности кровообращения плода и переходного периода после рождения;
2.2. первичные нарушения гемодинамики;
2.3. вторичные нарушения гемодинамики;
2.4. классификацию больных ВПС с повышенным легочным кровотоком;
2.5. классификацию легочной гипертензии поHeath∞Edwards
2.6. тактику при наличии врожденных пороков сердца у плода и новорожденного
Ординатор должен уметь:
2.7. правильно интерпретировать данные о нарушении гемодинамики при ВПС;
2.8. на основании классификации определять операбельность больныхВПС с повышенным легочным кровотоком;
2.9. разработать оптимальную схему лечебной тактики, учитывая степень гемодинамических и морфологических изменений сосудов легких
В период эмбрионального развития открытый артериальный проток (ОАП) вместе с овальным отверстием в межпредсердной перегородке представляют важные анатомические образования, обеспечивающие поступление относительно богатой кислородом крови из плаценты и правых отделов сердца в левые, и вместе с этим нормальное развитие плода, поскольку легкие плода не участвуют в оксигенации крови (Рис.4.1). Этому способствует та особенность, что давление в правых камерах сердца в пять раз превышает давление в левых.

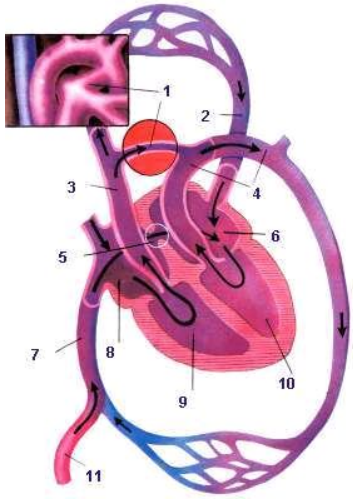

1. открытый артериальный проток
2. легочная вена 3. легочная артерия
4. аорта
5. овальное окно
6. левое предсердие
7. нижняя полая вена
8. правое предсердие
9. правый желудочек
10. левый желудочек
11. пупочная вена

Рис. 2.1 Схема кровообращения плода

После рождения ребенка должно произойти разобщение большого и малого круга кровообращения с закрытием функционирующего артериального протока и овального окна. Переходная гемодинамика новорожденного представлена следующими особенностями:

- закрытие артериального протока (10 – 24 часа);
- закрытие овального окна (от часов до полугода);
- повышение системного сосудистого сопротивления;
- выравнивание давление в правых и левых камерах сердца, а затем повышение системного давления;
- снижение легочного сосудистого сопротивления (к концу 1 месяца жизни до 2 лет);
- быстрый рост массы левого желудочка;
- остаточная гипертрофия правого желудочка;
- повышенный комплайнс (эластичность) стенок желудочков, способность к повышению минутного выброса в основном за счёт увеличения частоты сердечных сокращений.

Среди ряда классификаций врожденных пороков сердца, учитывающих анатомические особенности пороков и нарушения гемодинамики при них, в нашей стране наибольшее признание было отдано классификации, предложенной НЦ ССХ им. А. Н. Бакулева РАМН (1982), которая подразделяет все виды ВПС на 14 групп:

1. Изолированные пороки сердца, сочетание порока с аномальным дренажем легочных вен или стенозом левого атрио – вентрикулярного отверстия, обусловливающие повышенный кровоток в системе малого круга кровообращения – открытый артериальный проток, дефект аорто – легочной перегородки, дефекты межпредсердной перегородки, частичный или полный аномальный дренаж легочных вен. полная или неполная форма открытого атриовентрикулярного канала, дефекты межжелудочковой перегородки;
2. Изолированные пороки сердца с препятствием оттока крови из желудочков: клапанный, инфундибулярный и стволовой стеноз легочной артерии, клапанный, над и подклапанный стеноз и гипоплазия аорты;
3. Сочетание стеноза легочной артерии с прочими пороками развития (с ДМПП, ДМЖП, открытым атриовентрикулярным каналом);
4. Комбинированные пороки сердца с аномалией отхождения магистральных сосудов и нормальным расположением желудочков – тетрада Фалло, полная и корригированная транспозиция магистральных артерий, общий артериальный ствол, двойное отхождение магистральных сосудов от правого или левого желудочка;
5. Комбинированные пороки сердца со стенозом или атрезией предсердно – желудочковых отверстий – трикуспидальный стеноз, митральная и трикуспидальная атрезия;
6. Комбинированные пороки сердца с нормальным отхождением магистральных сосудов и общим желудочком;
7. Различные варианты комбинаций пороков 4, 5, 6 групп;
8. Недостаточность клапанов – легочной артерии, аорты, митрального клапана, трикуспидального клапана;
9. Аномалия развития створок трикуспидального клапана (аномалия Эбштейна);
10. Аномалия расположения сердца;
11. Нарушения в развитии миокарда, проводящей системы сердца и сосудов малого круга кровообращения – кардиомиопатии, нарушения ритма сердца, первичный склероз легочных сосудов;
12. Аномалия развития коронарных артерий - аномалия отхождения от аорты, отхождение коронарных артерий от легочной артерии. фистула между коронарными артериями и камерами сердца;
13. Аномалии дуги аорты и её ветвей – коарктация аорты, двойная дуга аорты, сосудистое кольцо
14. Прочие пороки

В зависимости от времени возникновения гемодинамических нарушений их подразделяют на первичные, проявляющиеся сразу после рождения и вторичные, которые возникают в малом круге кровообращения и миокарде уже при дальнейшем течении порока.

Первичные нарушения гемодинамики:

* гиперволемия малого круга кровообращения с перегрузкой: а) правого желудочка (дефект межпредсердной перегородки, аномальный дренаж легочных вен), б) левого желудочка (открытый артериальный проток, дефект аорто – легочной перегородки) обоих желудочков дефект межпредсердной перегородки, транспозиция магистральных сосудов);
* затруднение выброса крови из: а) правого желудочка (различные формы сужения выводного отдела правого желудочка и легочной артерии), б) левого желудочка (различные формы сужения выводного отдела левого желудочка);

- затруднение в наполнении кровью: а) правого желудочка (сужение правого атрио – вентрикулярного отвестия), б) левого желудочка (сужение левого атрио - вентрикулярного отвестия);
- объёмная перегрузка желудочков сердца вследствие врожденной клапанной недостаточности: а) правого (недостаточность трехстворчатого клапана и клапана легочной артерии), б) левого (недостаточность митрального и аортального клапана);
- гиповолемия малого круга кровообращения с одновременным увеличением минутного объема в большом круге кровообращения, обусловленная ранним сбросом венозной крови в большой круг кровообращения (тетрада Фалло, некоторые формы транспозиции магистральных сосудов);
- смешение венозной крови с артериальной при примерно равных минутных объёмах большого и малого круга кровообращения (общее предсердие, некоторые формы транспозиции магистральных сосудов);
- выброс всей венозной крови в большой круг кровообращения с экстракардиальными механизмами компенсации (общий артериальный ствол).

Вторичные нарушения гемодинамики

- увеличение минутного объёма крови большого круга кровообращения вследствие возникшего венозного сброса крови в артериальную систему через легочные артериовенозные и артериоартериальные шунты, что наблюдается при развитии высокой легочной гипертензии в связи со склерозом сосудов малого круга кровообращения (вторичной легочной гипертензии) при дефектах перегородок сердца, открытом артериальном протоке, аорто - легочном окне;
- различные формы декомпенсации сердечной деятельности;
- артериальная гипертензия в сосудах верхней половины туловища и гипотония в нижних при коарктации аорты.

Естественно, для поддержания жизнедеятельности в условиях наличия врожденного порока сердца, обуславливающего хроническую гипоксемию и нарушение кровообращения, вступают в силу компенсаторные механизмы перестройки всех систем организма, чтобы улучшить доставку кислорода к жизненно важным органам и повышению эффективности легочной вентиляции.

У больных с артериальной гипоксемией развивается одышка, иногда даже в покое, которая обуславливает снижение парциального давления углекислоты в альвеолярном воздухе, а следовательно в артериальной крови. Нарушения газообмена и кровообращения с накоплением недоокисленных продуктов обмена ведут к нарушению кислотно – основного состояния с развитием ацидоза. Снижение парциального давления углекислоты в артериальной крови при нарушении вентиляции ведет к развитию дыхательного алкалоза. У этой же категории больных для улучшения доставки кислорода тканям увеличивается число эритроцитов и содержание гемоглобина (полицитемия и полиглобулинемия), увеличивается объём циркулирующей крови. Эти условия совместно с увеличением вязкости крови становятся благоприятными для тромбообразования. Для предотвращения этого процесса

включаются компенсаторные механизмы, приводящие к нарушению свертывающей системы крови.

В связи с уменьшением минутного объёма кровотока в системе малого круга кровообращения при сбросе венозной крови в артериальную в легких также развиваются патоморфологические сдвиги, направленные в первую очередь на улучшение вентиляции и развитие коллатерального кровообращения между сосудами малого и большого круга кровообращения.

У больных с увеличенным легочным кровотоком в системе малого круга кровообращения патофизиологические изменения приводятк переполнению кровью малого круга кровообращения и уменьшению кровотока в большом круге кровообращения. Эта дополнительная перегрузка объёмом возлагается исключительно на левый желудочек. Увеличенный легочный возврат в левое предсердие заканчивается дилатацией как левого предсердия, так и левого желудочка. Давление в левом желудочке повышается, увеличивается ударный и минутный объём сердца, а также работа левого желудочка, что ведет к его гипертрофии, а затем к диастолической перегрузке и дилатации, с возможным возникновением митральной недостаточности.

Миокард у больного с врожденным пороком сердца находится в состоянии компенсаторной гиперфункции, и в зависимости от характера нарушения гемодинамики преобладает тоногенная дилатация или гипертрофия его. При диастолической перегрузке сердца, при возрастании ударного и минутного объёма (клапанная недостаточность, ОАП, дефект межпредсердной перегородки) наблюдается тоногенная дилатация. При наличии препятствия к выбросу крови из желудочка сердца (стеноз, повышенное сопротивление в сосудах легких, что препятствует прохождению крови по ним) наблюдается гипертрофия миокарда.

Непрерывная нагрузка на миокард, патологические сдвиги биохимического и электролитного порядка ведут к глубоким нарушениям обменных процессов в миокарде и развитию тяжелых морфологических изменений в сердечной мышце с последующей её недостаточностью. Кардиосклероз уже может быть у детей в раннем грудном возрасте, и чем старше больной с ВПС, тем больше кардиосклероз, и особенно он выражен в наиболее гипертрофированных отделах миокарда.

Современное представление о патогенезе легочной гипертензии у больных с врожденными пороками сердца нужно оценивать как непрерывную цепь взаимосвязанных последовательных процессов, возникающих в ответ на переполнение кровью малого круга кровообращения и представленных следующими влияниями активных и пассивных факторов:

* большой артериовенозный сброс крови с увеличением легочного кровотока;
* спазм сосудов малого круга, приводящий к уменьшению их диаметра и росту легочного давления и сопротивления сосудов малого круга;
* механическое повреждение эндотелия спазмированных сосудов малого круга кровообращения вследствие пристеночной турбулетности кровотока;
* адгезия и агрегация тромбоцитов на поврежденной стенке сосуда с последующим их разрушением и освобождением вазоконстрикторов (ангиотензина – 2, тромбоксана – А2, эндотелина – 1), стимулирующих пролиферацию гладкомышечных клеток артериол и увеличение содержания коллагена в периваскулярных клетках и эндотелии. Это приводит к патологическому ремоделированию сосудов малого круга кровообращения, морфологическому субстрату закрепления легочной гипертензии,

дальнейшему повышению давления в легочной артерии.

В норме давление в лёгочной артерии в 5 раз ниже системного, что обусловлено сравнительно низким сопротивлением лёгочных сосудов (1/10 – 1/6 периферического сосудистого сопротивления большого круга). При этом значительная часть легких находится в состоянии так называемого физиологического ателектаза. Благодаря этому даже при возросшем кровотоке в малом круге длительное время сохраняется нормальное давление, что

обеспечивается падением сопротивления сосудистого русла легких за счёт дилатации открытых и открытия ранее не функционирующих сосудов.

Увеличение кровотока по сосудам малого круга кровообращения при сохранении нормальных величин давления в них обуславливает ***стадию гиперволемии*** малого круга кровообращения. Как правило, в этой стадии развивается умеренная легочная гипертензия, когда среднее артериальное давление в легочной артерии менее 50 мм. рт. ст.

При более значительном сбросе крови из большого в малый круг наступает следующая стадия гемодинамических нарушений – ***гиперкинетическая гипертензия***, т. е. начинает развиваться лёгочная гипертензия вследствие перисоединения активного фактора - спазма сосудов в малом круге. Спазмируются артерии и артериолы в прекапиллярном отделе сосудистого русла, предохраняя от повышенного поступления крови, но одновременноприводя к сужению просвета сосудов и росту легочного давления и сопротивления. Вследствие такой функциональной перестройки повышается общее лёгочное сопротивление, но лёгочная гипертензия при этом носит пока функциональный, компенсаторно – приспособительный характер.

Длительно существующий артериальный спазм в последующем ведет к развитию стойких структурных изменений: происходит гипертрофия медии, очаговый склероз интимы с сужением и облитерацией просвета мелких легочных артерий и артериол, гиалиноз и фиброз стенки мелких артерий, утолщение межальвеолярных перегородок, скопление бурого пигмента, наличие мелких очагов ателектаза и эмфиземы. ***Формируется «склеротическая» форма легочной гипертензии***. Это ремоделирование сосудов малого круга кровообращения способствуют дальнейшему возрастанию легочного сопротивления и давления в лёгочной артерии***. Всегдаследует учитывать, что органические изменения в сосудах малого круга необратимы и носят патологический характер.***

При выраженном сбросе и развитии легочной гипертензии в организме развивается циркуляторная гипоксия, организм пытается компенсировать это состояние при помощи гемодинамических механизмов – увеличивается частота сердечных сокращений, а также ударный и минутный объем сердца, гипертрофируется мышца левого желудочка.

Прогрессирующие изменения в сосудах легких ведут к повышению в них давления, и правый желудочек также гипертрофируется, выполняя повышенную работу на преодоление возрастающего сопротивления и испытывая систолическую перегрузку. По мере достижения давления в лёгочной артерии равного уровню системного давления возникает вначале перекрестный сброс крови, а затем обратный – из лёгочной артерии в аорту. Изменение легочного рисунка в зависимости от повышения систолического давления в легочной артерии и роста легочной гипертензии представлено на рис 4.2. .

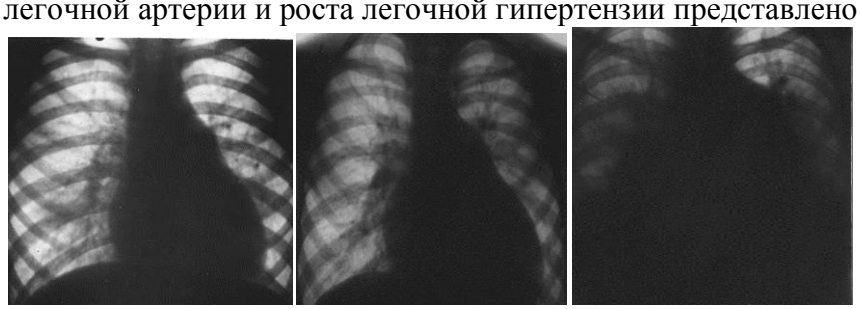

А Б В

Рис.2.2. А - до 30 мм. рт. ст. Б - от 30 до 70 мм. рт. ст. В – более 70 мм. рт. ст.

Среди морфологических классификаций легочной гипертензии наибольшее признание получила классификацияD. Heath∞J. Edwards (1958), разделяющая структурные изменения сосудов малого круга кровообращения на 6 гистологических стадий в зависимости от степени изменения легочных сосудов (Рис. 2.3 – 2.7).

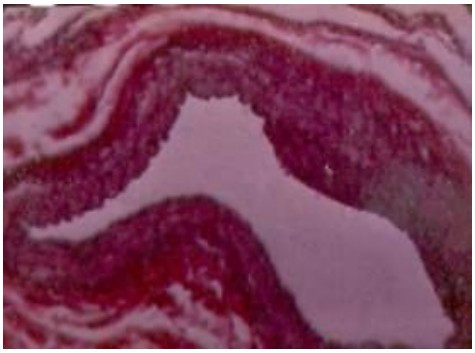

Рис.2.3. 1 стадия по Heath∞Edwards – гипертрофия средней мышечной оболочки мелких сосудов

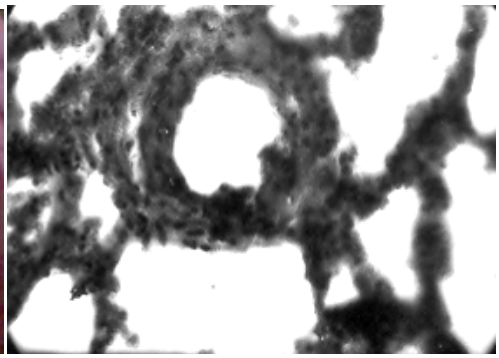

Рис.2.4. 2 стадия поHeath∞Edwards - пролиферация интимы с сохранением гипертрофии мышечной стенки

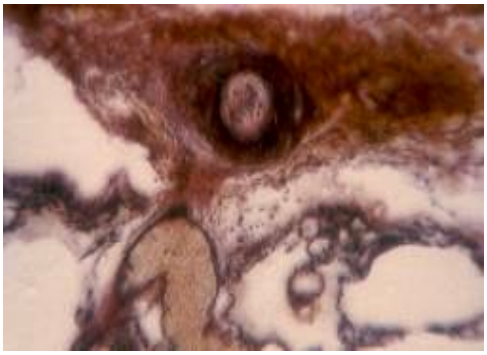

Рис.2.5. 3 стадияпо Heath∞Edwards – склероз интимы, тромбоз просвета

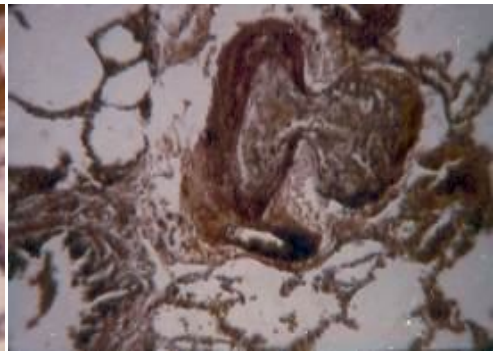

Рис.2.6. 4 стадияпо Heath∞Edwards - окклюзия сосудов, формирование плексиформных структур

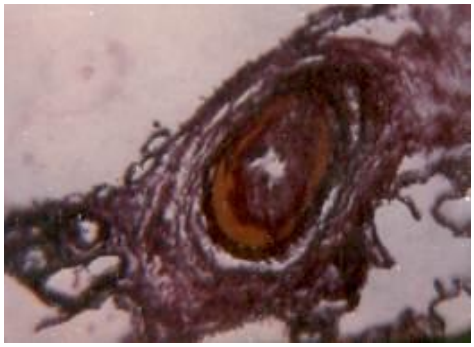

Рис.2.7. 5 стадияпо Heath∞Edwards – гиалиноз в просвете сосуда

6 стадия характеризуется развитием некротизирующего артериита, проявляющегося в виде острого фибриноидного некроза.

В рамках морфологической классификацииHeath∞Edwards при наличии изменений, характерных для первых трех стадий, операция показана с вероятностью послеоперационной редукции легочной гипертензии. При 4 – 6 стадии операция не показана в силу облигатной остаточной легочной гипертензии и неблагоприятного исхода её.

Таким образом, при врожденных пороках сердца в организме развивается сложная система новых качественных взаимосвязей патофизиологического и патоморфологического порядка. Все эти сдвиги связаны с включением компенсаторно – приспособительных механизмов в ответ на нарушения кровообращения. Такое состояние организма характеризуется, во – первых, непрерывным напряжением механизмов компенсации, во – вторых, развитием цепи вторичных патологических сдвигов, рано или поздно обусловливающих состояние декомпенсации кровообращения.

В зависимости от степени легочной гипертензии принята гемодинамическая классификация НЦ ССХ им. А. Н. Бакулева РАМН (Таблица 2.1).

Таблица 2.1

Классификация больных с ВПС и возросшим легочным кровотоком

Группы		Систол. Давл. ЛА / Системное АД (%)	ОЛС / ОПС (%)	А/В сброс крови к МО МКК (%)
I	а	до 30	норма	менее 30
	б			более 30
II		30-70	норма или несколько повышено	50-60
III	а	более 70	менее 60	более 40
	б		более 60	менее 40
IV		равно или более 100	равно или более 100	обратный (В-А)

Если больные 1а группы могут наблюдаться и быть оперированы в более позднем возрасте, то больным 1Б, 2 и 3А группы оперативное лечение показано без промедлений. У больных 3Б группы значительно возрастает общее легочное сосудистое сопротивление, редуцированный артерио – венозный сброс, что соответствует распространенным морфологическим изменениям легочных сосудов, соответствующим 4 – 5 стадии по D. Heath∞J. Edwards. Онинуждаются в проведении пробы с кислородом, вазапростаном для определения возможного снижения легочной гипертензии. В случае отсутствия снижения цифр, характеризующих легочную гипертензию, операция этим пациентам противопоказана, как и больным 4 группы в связи с развитием у них некоррегируемой послеоперационной правожелудочковой недостаточности.

Исключение гиперволемического фактора после проведенной операции ведет к снижению давления в сосудах малого круга кровообращения, но если легочная гипертензия обусловлена уже выраженными морфологическими изменениями этих сосудов самостоятельную редукцию её ожидать трудно. В отдаленном послеоперационном периоде сохраняющаяся резидуальная легочная гипертензия обуславливает дисфункцию правого желудочка, что, в свою очередь, проявляется хронической сердечной недостаточностью, снижением качества жизни и инвалидизацией оперированных пациентов. Отсюда возникает важность понимания правильного определения тактики лечения больного с врожденным пороком сердца.

Тактика при наличии врожденных пороков сердца у плода и новорожденного

1. в сроки 17 – 21 недели должен быть уточнен характер порока и консилиумом в составе кардиохирурга, акушера – гинеколога и специалиста по УЗИ сердца определен прогноз развития плода и жизни новорожденного. Женщине должны быть представлены сведения о результатах обследования, диагнозе порока, методах лечения и связанном с ними риске. Женщина принимает решение о вынашивании или прерывании беременности.

2. при наличии у плода врожденного порока сердца, несовместимого с жизнью, а также при отказе женщины от хирургического лечения порока после рождения ребенка показано прерывание беременности по медицинским показаниям.

3. если при обследовании будет установлен порок сердца у плода, требующий после родов хирургического вмешательства, ребенок после родов должен быть переведен в кардиохирургическое отделение в зависимости от необходимости в экстренности операции. Транспортировка новорожденного должна осуществляться реанимационной неонатальной бригадой.

К критическим порокам периода новорожденности, требующим экстренного хирургического вмешательства в первые 7 дней жизни, относятся:

- простая транспозиция магистральных сосудов;
- синдром гипоплазии левых камер сердца;
- синдром гипоплазии правых камер сердца;
- критическая коарктация аорты;
- перерыв дуги аорты;
- критический стеноз легочной артерии;
- большой дефект аорто – лёгочной перегородки;
- большой открытый артериальный проток у недоношенных.
- тотальный аномальный дренаж легочных вен;

  К врожденным порокам сердца, требующим оперативного вмешательства в течение первых 28 дней жизни ребенка, относятся:
  * общий артериальный ствол;
  * гемодинамически значимый открытый артериальный проток;
  * коарктация аорты или умеренный аортальный стеноз с нарастанием градиента давления;
- аномальное отхождение левой коронарной артерии от легочной артерии.

До 3 месяцев должны быть прооперированы дети, имеющие следующие врожденные пороки сердца:
- единственный желудочек сердца без стеноза легочной артерии;
- полная форма атриовентрикулярная коммуникации без стеноза легочной артерии;
- атрезия трикуспидального клапана;
- большие дефекты межпредсердной и межжелудочковой перегородки;
- тетрада Фалло;
- двойное отхождение сосудов от правого (левого) желудочка.

К врожденным порокам сердца, не требующим экстренного и раннего оперативного вмешательства, нуждающимся в динамическом наблюдении кардиохирурга и педиатра, относятся:
* небольшой открытый артериальный проток;
* небольшие дефекты межпредсердной и межжелудочковой перегородки;
* неполная форма атриовентрикулярной коммуникации без стеноза лёгочной артерии;
* частичный аномальный дренаж лёгочных вен.

4. Контрольные вопросы по теме:

4.1. Как изменяется внутрисердечная и легочная гемодинамика при рождении ребенка?
4.2. Какие нарушения гемодинамики относятся к первичным и вторичным?
4.3. Какие этапы проделывает в своём развитии легочная гипертензия?
4.4. Какие врожденные пороки сердца относятся к критическим?
4.5. Какие врожденные пороки сердца нуждаются в динамическом наблюдении кардиохирурга?

5. Задания.

На занятии студенту необходимо выполнить:
5.1. Знать классификацию врожденных пороков сердца с повышенным легочным кровотоком;
5.2. Знать гемодинамические и морфологические изменения сосудистого русла легких при ВПС;
5.3. Знать стадии формирования высокой легочной гипертензии;
5.4. Знать сроки оперативного вмешательства у больных с врожденными пороками сердца.

6. Вопросы к итоговому контролю по данной теме

6.1.Вопросы к рубежным контролям (тестовые вопросы или их аналоги):

6.1.1. Поступление крови у плода из правых камер сердца в левые осуществляется через:

А. аорту и артериальный проток;
Б. овальное окно и пупочную вену;
В. овальное окно и артериальный проток;
Г. артериальный проток и легочную артерию.

6.1.2. К первичным нарушениям гемодинамики относятся:

А. гиперволемия малого круга кровообращения;
Б. легочная гипертензия;
В. затруднение выброса крови из правого и левого желудочка;
Г. большой артериовенозный сброс крови с увеличением легочного кровотока.

6.1.3. К вторичным нарушениям гемодинамики относятся:

А. развитие высокой легочной гипертензии;
Б. различные формы декомпенсации сердечной деятельности;
В. гиповолемия малого круга ковообращения;
Г. объёмная перегрузка желудочков сердца.

6.1.4. Что играет ведущую роль в развитии легочной гипертензии?

А. спазм сосудов малого круга;
Б. повреждение стенки сосуда;
В. большой артериовенозный сброс крови;
Г. органические изменения в сосудах малого круга.

6.1.5. Перечислите правильный порядок стадийности развития высокой легочной гипертензии:

А. стадия гиперкинетической гипертензии;
Б. стадия гиперволемии;
В. стадия слеротической формы легочной гипертензии;
Г. стадияфиброза и гиалиноза стенки мелких артерий; утолщение межальвеолярных перегородок.

6.1.6. С какой целью используют классификации больных с ВПС и возросшим легочным кровотоком и Heath∞Edwards?

А. для определения степени легочной гипертензии;
Б. для определения операбельности больного;
В. для полноты обследования больного;
Г. для определения прогноза заболевания..

7. Перечень средств, используемых на занятии: набор рентгенограмм. Тематические больные. Истории болезни. Методические рекомендации.

Рекомендуемая литература

Основная

1. Лекции по сердечно – сосудистой хирургии // под ред. Л. А. Бокерия. Изд –во НЦ ССХ им. А. Н. Бакулева РАМН. – 2005. - 503 с.
2. Лекции по сердечно – сосудистой хирургии // под ред. Л. А. Бокерия, Изд –во НЦ

ССХ им. А. Н. Бакулева РАМН. – 2013. - 763 с.

Дополнительная

1. Бураковский В.И., Бухарин В.А., Плотникова Л.Р. Легочная гипертензия при врожденных пороках сердца.- М: Медицина. – 1975. – 204 с.
2. Практическое руководство по сердечно – сосудистой хирургии//под ред. Л. А, Бокерия, Э. М. Идова. Екатеринбург. – 2010. – 583 с.

МЕТОДИЧЕСКИЕ РЕКОМЕНДАЦИИ ДЛЯ ПРЕПОДАВАТЕЛЯ
ПРАКТИЧЕСКИЕ ЗАНЯТИЯ

МОДУЛЬ: Открытый артериальный проток (ОАП)

Рубрика /код/ учебного занятия – Б1.Б.1.1.2.1
Дата составления методической разработки: 2017 г.
Дата утверждения на методическом совещании кафедры: 14.10. 2017 г.

1. Цели занятия:
Показать важность данной патологии среди сердечно - сосудистых заболеваний, получить четкое представление об этиологических факторах, клинике и диагностике,поражений сердца, развитии нарушений внутрисердечной гемодинамики, научиться определять показания и противопоказания к оперативному лечению, ознакомиться с основными видами операций и тактикой ведения пациентов до и после операции.

2. Задачи занятия:
Ординатор должен знать:
2.1. особенности внутриутробного кровообращения плода;
2.2.анатомию изучаемого порока сердца;
2.3. патогенез развития нарушений внутрисердечной и легочной гемодинамики;
2.4. клинику и диагностику ОАП;
2.5. показания к оперативному лечению и сроки проведения операций;
2.6. виды оперативных вмешательств.

Ординатор должен уметь:
2.7. оценивать жалобы, данные анамнеза заболевания, перкуторные и аускультативные феномены порока;
2.8. правильно интерпретировать данные клинических и инструментальных обследований;
2.9. на основании клиники, лабораторных и специальных методов обследования правильно сформулировать диагноз;
2.10.представить четкую тактику ведения больного до и после операции, показания и противопоказания к оперативному лечению, выбор его метода.

Артериальный проток – фетальный сосуд, соединяющий аорту и лёгочную артерию (Рис.2.1.1). В период эмбрионального развития ОАП вместе с овальным отверстием в межпредсердной перегородке обеспечивает поступление оксигенированной крови из правых в левые отделы сердца, и тем самым нормальное развитие плода, поскольку легкие плода не участвуют в оксигенации крови.После рождения ребенка должно произойти разобщение большого и малого круга кровообращения с закрытием функционирующего артериального протока и овального окна. В норме физиологическое закрытие протока наступает через 10 – 24 часа или в течение ближайших дней.Полная облитерация наступает к концу 2 месяца, а если ОАП не закрывается к концу 3 месяца, его рассматривают как патологию.

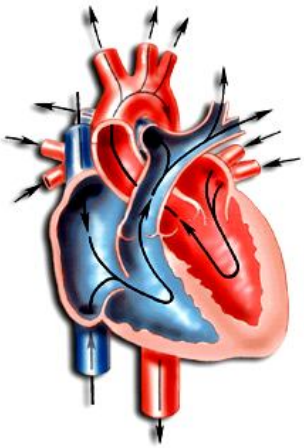

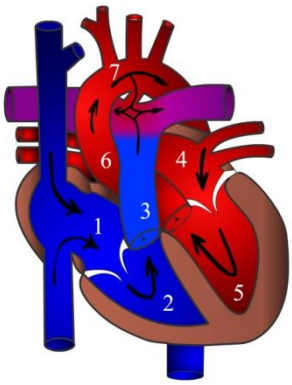

А Б

Рис.2.1.1. Схема кровотока в норме (А) и при наличии ОАПа
1. правое предсердие, 2. правый желудочек, 3. легочная артерия,
4. левое предсердие, 5. левый желудочек, 6. восходящая аорта,
7. дуга аорты с отходящим ОАП

ОАП составляет 10 – 20% всех врожденных пороков сердца (ВПС). Соотношение девочек и мальчиков составляет 3 :1. Он может быть самостоятельным заболеванием или сопутствующим при других ВПС, причем если при одних пороках (с повышенным легочным кровотоком) он усугубляет тяжесть течения, то при других (с обедненным легочным кровотоком) играет компенсаторную роль.

Этиология

Этиология порока до настоящего времени не ясна. Обычно закрытие потока начинается первоначальным сокращением гладких мышц в стенке протока. Затем последующий фиброз в течение нескольких недель превратит проток в артериальную связку. После рождения ребенка увеличенный легочный кровоток метаболизирует простагландин, поддерживающий проток открытым, а отсутствие плаценты исключает основное его поступление. Закрытию протока способствует также и увеличение парциального давления кислорода в крови, проходящей через проток.

Патологическая анатомия

Артериальный проток располагается в верхнем отделе переднего средостения. Обычно он соединяет нижний край дуги аорты с общим стволом лёгочной артерии в месте её ветвления или с её левой ветвью (Рис.2.1.2).

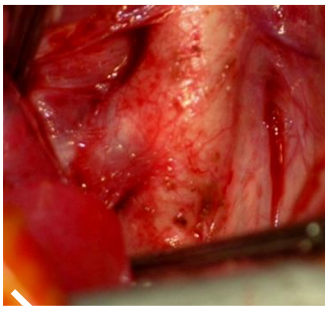

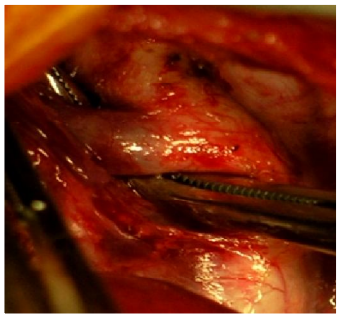

А Б

Рис.2.1.2. Большой ОАП (указан стрелкой) (А), и выделенный ОАП с подведенным под него дисектром (Б).

Проток имеет цилиндрическую форму или форму усечённого конуса. Обычные его размеры от 110 мм в длину до 5 – 7 мм в ширину, однако он может достигать в диаметре размеров аорты и быть очень коротким.Размеры ОАПа и угол отхождения его от аорты (обычно 35-60 градусов) определяют в значительной мере величину сброса крови чрез проток и степень гемодинамических нарушений. В стенке ОАПа часто обнаруживаются фиброз и атеросклеротические изменения. В силу этих изменений он может стать плацдармом для развития инфекции.

При развитии лёгочной гипертензии наибольшим изменениям подвергаются легочные артерии среднего и малого калибра, а также артериолы, происходит утолщение мышечной части медии, фиброэластоз интимы с сужением просвета сосудов, перестройка артериол в мелкие артерии, увеличение артериальных и артерио – венозных анастомозов.

При небольшом сбросе крови сердце не увеличено. При большом сбросе оно увеличивается в размерах за счёт гипертрофии и дилатации левого желудочка, а с развитием лёгочной гипертензии – и правого желудочка.

Нарушениегемодинамики

При ОАПе создаётся порочное кровообращение. Его функционирование приводит к лево – правому шунту между аортой и легочной артерией. Часть крови из аорты поступает в лёгочную артерию и в лёгкие, а оттуда вновь поступает в левое предсердие, левый желудочек и снова в аорту, минуя правые отделы сердца. Через просвет протока из аорты в легочную артерию может шунтироваться от 40% до 70% крови, выбрасываемой левым желудочком.

В результате возникает переполнение кровью малого круга кровообращения и уменьшение кровотока в большом круге кровообращения. Эта дополнительная перегрузка объёмом возлагается исключительно на левый желудочек. Увеличенный легочный возврат в левое предсердие заканчивается дилатацией как левого предсердия, так и левого желудочка. Давление в левом желудочке повышается, увеличивается ударный и минутный объём сердца, а также работа левого желудочка, что ведет к его гипертрофии, а затем к диастолической перегрузке и дилатации.

Величина сброса крови зависит от диаметра протока, разницы давления в большом и малом круге кровообращения, от сопротивления сосудов малого круга, угла отхождения протока от аорты и угла впадения его в лёгочную артерию.

Чем больше диаметр протока, меньше сопротивление сосудов малого круга и острее угол отхождения от аорты, тем большим будет сброс крови из аорты в легочную артерию с переполнением сосудов малого круга кровообращения.

Изменения в сосудах малого круга кровообращения подробно описаны в главе 4. По мере достижения давления в лёгочной артерии равного уровню системного давления возникает вначале перекрестный сброс крови, а затем обратный – из лёгочной артерии в аорту.

При не корригированном открытом артериальном протоке развиваются следующие основные осложнения:

- легочная гиперволемия;
- гиперкинетическая легочная гипертензия;
- морфологические изменения сосудов малого круга;
- высокая легочная гипертензия;
- перегрузка левых, а с ростом легочной гипертензии и правых отделов сердца;
- кардиомегалия с дилатацией полостей сердца
- митральная недостаточность;
- изменение стенки протока в сторону склерозирования её, и чем старше ребенок, тем выше риск разрыва протока при его перевязке в связи с этими изменениями;

* возможность развития воспаления протока с исходом в инфекционный эндокардит

Учитывая степень легочной гипертензии по классификации НЦ ССХ им. А. Н. Бакулева, больные с ОАПом, относящиеся к 1А группе могут наблюдаться и быть оперированы в более позднем возрасте, больным 2 и 3А группы оперативное лечение показано при установлении диагноза.Больные 3Б группы нуждаются в проведении пробы с кислородом, вазапростаном для определения возможного снижения легочной гипертензии. В случае отсутствия снижения цифр, характеризующих легочную гипертензию, операция этим пациентам противопоказана, как и больным 4 группы в связи с развитием у них не коррегируемой послеоперационной правожелудочковой недостаточности.

Клиника и диагностика

Выделяют 3 фазы развития заболевания:

1 фаза – фаза первичной адаптации, наблюдается в младенческом возрасте. Чаще имеет место умеренная или высокая легочная гипертензия «гиперкинетической формы». Второй отличительной особенностью течения заболевания является развитие явлений недостаточности кровообращения. В 20% случаев эта фаза может закончиться летально, если не будет оказана своевременная хирургическая помощь.

2 фаза – фаза относительной компенсации, обычно наступает у детей 2 – 3 лет и может продолжаться длительное время. Она характеризуется длительной гиперволемией малого круга кровообращения, умеренным повышением давления в легочных венах. Постепенноеувеличение давления в сосудах легких обуславливает умеренное повышение давления в легочной артерии и вызывает систолическую перегрузку правого желудочка.
3 фаза – фаза необратимых вторичных изменений легочных сосудов, которая наступает с развитием склеротических изменений мелких легочных сосудов, когда растет общелегочное сопротивление. Сброс крови становится перекрестным, а затем обратным. У больных отмечается выраженная систолическая перегрузка правого желудочка. На первый план выступает клиника лёгочной гипертензии.

Клиническая симптоматика ОАПа зависит от тяжести нарушения гемодинамики.
Жалобы: наслабость, быструю утомляемость, одышку при физической нагрузке. У детей старшего возраста и взрослых наблюдаются сердцебиения, перебои и боли в области сердца. У некоторых больных отмечаются частые носовые кровотечения, иногда осиплость голоса вследствие сдавления возвратного нерва большим ОАПом.Как результат переполнения сосудистого русла легких кровью и ослабления легочной вентиляции больные предрасположены к простудным заболеваниям и часто болеют пневмонией, которая характеризуется затяжным течением с постпенным развитием бронхоэктазов.

Осмотр. У детей с значительным нарушением гемодинамики уже при осмотре можно выявить отставание в физическом развитии, бледность кожных покровов, что объясняется уменьшением периферического кровотока. При развитии легочной гипертензии с обратным сбросом крови выявляется периферический цианоз, усиливающийся при физической нагрузке. У больных с ОАПом выявляется высокий и быстрый пульс, иногда отмечается развитие «сердечного горба».Систолическое давление не увеличено, но значительно увеличено пульсовое давление. Имеется разница артериального давления на верхних и нижних конечностях, когда давление на нижних конечностях может на 30 мм рт. ст. превышать давление на верхних и пульсовое давление на ногах более 50 мм рт. ст. (симптом Зернова).
Пальпация:Вспомогательное значение имеют такие симптомы как перкуторное увеличение границ сердца и пальпируемое систоло – диастолическое дрожание грудной клетки во 2 – 3 межреберье слева от грудины.

Аускультация: Основным признаком ОАПа является систоло - диастолический шум с максимумом во 2 межреберье слева от грудины, обусловленный поступлением крови из аорты в легочную артерию как во время систолы, так и во время диастолы. Этот грубый шум хорошо выслушивается спереди, сзади в межлопаточном пространстве, на сосудах шеи. Систоло – диастолический шум ослабевает при глубоком выдохе и форсированной задержке дыхания (положительный верхний симптом Вальсальвы), усиливается при сдавлении брюшной аорты вследствие повышения давления в ней (положительный нижний симптом Вальсальвы). У больных с одинаковым давлением в большом и малом круге кровообращения порок практически «афоничен».

Тоны сердца ясные, диагностическое значение имеет акцент второго тона над легочной артерией. В большинстве случаев он не только усилен,но и расщеплен.

Над периферическими артериями может определяться систоло- диастолический шум (симптом Дюрозье).
ЭКГ– электрическая ось нормальная, выражены признаки гипертрофии левого желудочка. С повышением давления в легочной артерии регистрируются признаки гипертрофии обоих желудочков, а при 3 фазе заболевания – гипертрофия и систолическая перегрузка правого желудочка. Может наблюдаться неполная блокада левой ножки пучка Гиса и в 10% случаев атриовентрикулярная блокада 1 степени.
ЭХОКГ– визуализирует ОАП в виде дополнительного сосуда, соединяющего нисходящую аорту с областью бифуркации легочной артерии. Допплерография позволяет обнаружить в просвете легочной артерии систоло - диастолический турбулентный крово - ток (Рис.2.1.3.).

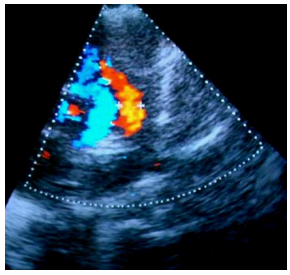

Рис.2.1.3. Допплерография больного с ОАП

При рентгенологическом исследовании отмечается усиление лёгочного рисунка, выбухание дуги легочной артерии, увеличение левого предсердия и левого желудочка, расширение восходящей аорты, усиленная пульсация легочной артерии. С повышением давления в малом круге увеличивается правый желудочек, легочный рисунок становится обедненным по периферии, амплитуда пульсации легочной артерии начинает превышать амплитуду пульсации аорты (Рис.2.1.4.)

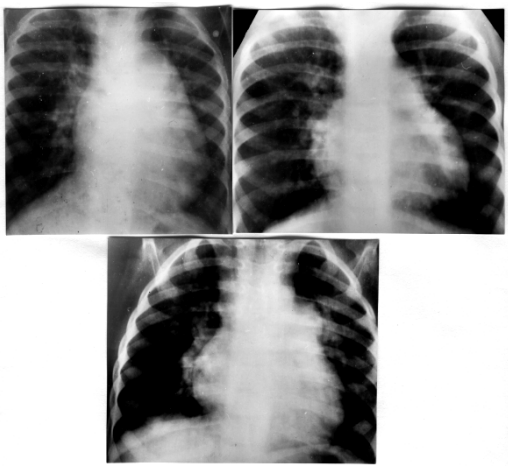

Рис.2.1.4. Рентгенологическая картина при ОАП с различной степенью легочной гипертензии (вверху слева – 1 ст., справа – 2 ст., внизу – 3 ст.)

Катетеризация полостей сердца в настоящее время проводится у младенцев с атипичной картиной порока при высокой легочной гипертензии и для исключения сопутствующей патологии. Достоверно подтверждает наличие ОАПа прохождение зонда из легочной артерии через проток в аорту. Рассчитывается величина сброса крови, определяется давление в полостях сердца, в аорте и легочной артерии, рассчитывают общелегочное и общепериферическое сопротивление и степень легочной гипертензии.

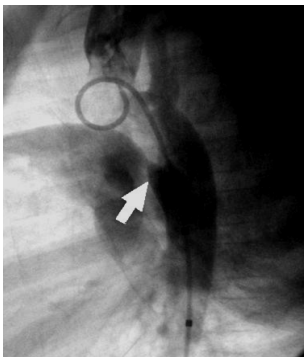

Рис.2.1.5. Ангиографическая картина ОАП (указан стрелкой)

Ангиокардиографическое исследование выполняется в диагностически сложных случаях и при введении контраста в аорту на уровне ОАПа контрастируется легочная артерия (Рис.2.1.5).

Дифференциальный диагноз

При наличии систоло – диастолического шума ОАП необходимо дифференцировать от аорто-легочной фистулы и разрыва аневризмы синуса Вальсальвы.При атипичной клинической картине, когда при ОАПе сохраняется только систолический компонент шума, по-

рок необходимо дифференцировать от ДМПП, ДМЖП, изолированного стеноза легочной артерии.

Лечение

При установлении диагноза ОАП показания к операции абсолютны. Оптимальный возраст для операции 2 – 5 лет. Однако при осложненном течении она выполняется как неотложная экстренная операция у детей в первые дни и месяцы жизни.

Внутривенная терапия индометацином, ингибирующим синтез простагландинов, начатая в первые дни после рождения, приводит в 70% - 80% случаев к уменьшению или закрытию протока. Индометацин вводят в/в из расчёта 0,2 мг/кг/сут в течение 2 – 3 дней. Противопоказанием к лечению индометацином является почечная недостаточность с азотемией, тромбоцитопения, энтероколит, нарушение свертывающей системы крови, сепсис, билирубинемия свыше 0,1 г/л. При наличии легочной гипертензии операция показана больным 2 – 3А гемодинамических групп и противопоказана больным 3Б и 4 группы, а также больным с обратным сбросом крови.

Все предложенные методы закрытия ОАПа можно разделить на 3 группы:

1. эндоваскулярная эмболизация: а) спиралью Джантурко, проведенной к ОАПу доставляющим устройством, путём пункции бедренной артерии по Селдингеру. (Рис.2.1.6.)

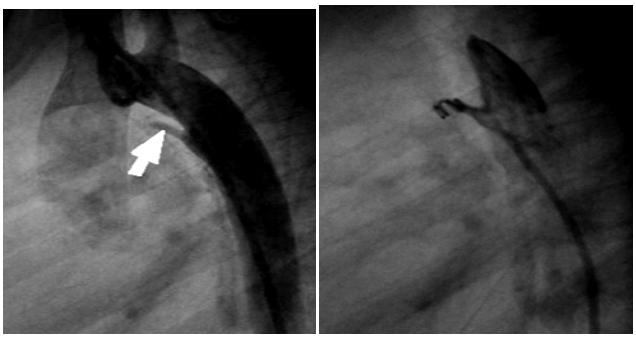

А Б

Рис.2.1.6. Аортография. Контрастирован ОАП (А) (указан стрелкой), эмболизация ОАПа спиралью Джантурко

б) окклюдера – устройства из нитиноловой проволоки, наполненного тефлоновой ватой (Рис.2.1.7.)

Преимуществами катетерного закрытия ОАПа являются: исключение торакотомии, общего наркоза, короткое время пребывания в стационаре, короткий период послеоперационной реабилитации. Однако при катетерном закрытии функционирующего артериального протока существуют ограничения, связанные с величиной протока, наличием кальциноза его стенок, высокой легочной гипертензией, особенностями отхождения то аорты, техническими сложностями.



Рис.2.1.7. Окклюдер Амплатцера для закрытия ОАПа

Осложнениями могут быть: сохранившийся резидуальный (остаточный) сброс крови из аорты в легочную артерию, эмболия спиралью или окклюдером при их установке или

дислокации из протока, где они были установлены, редко встречающийся гемолиз крови и тромбоз бедренных артерий, через которые они были введены.

2.лигатурные методы без пересечения протока

Чаще всего используют левосторонний переднебоковой, боковой, заднебоковой мини доступ по 4 межреберью. Проток выделяют из окружающих тканей, закрывают путем перевязки его двойной лигатурой у аортального и легочного конца (Рис.2.1.8.).

Чем старше ребенок, тем выше рискразрыва протока при перевязке. В этих случаях следует выполнить управляемую гипотонию, снижая АД до 70 – 80 мм рт. ст. на момент перевязки протока. Редко встречается реканализация протока, которая, как правило, бывает у больных с выраженной легочной гипертензией.

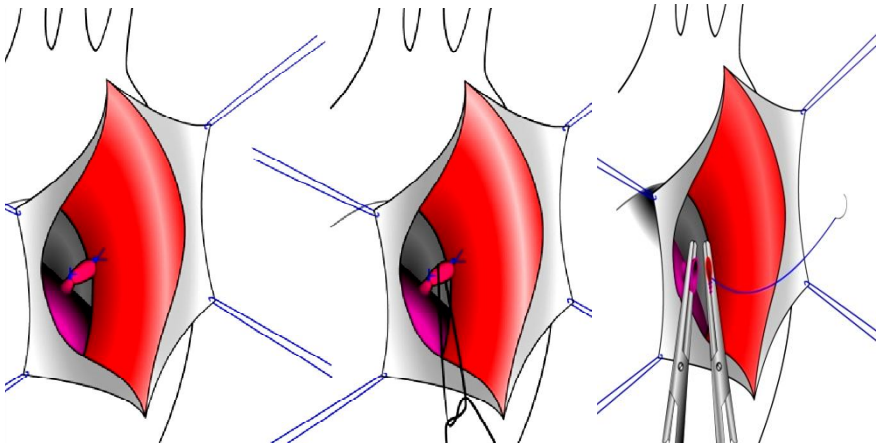

Рис.2.1.8. Перевязка ОАПа у аортального и лёгочного устья с прошиванием его середины

Рис.2.1.9. Пересечение открытого ОАП

3. метод пересечения протокас последующим ушиванием обоих концов используются чаще всего в случаях с высокой легочной гипертензии для предотвращения кровотечения и реканализации протока. (Рис.2.1.9.).

4.метод клипирования протока клипсами занимает промежуточное положение (Рис.5.10.) . В настоящее время накапливается материал по эндоскопическому клипированию ОАПа с помощью торакоскопической техники.

Результаты операций: в неосложненных случаях послеоперационная летальность не превышает 1%. При высокой легочной гипертензии она увеличивается.

Отдаленные результаты хирургического лечения ОАПа показывают, что своевременно выполненная операция позволяет добиться полного выздоровления.

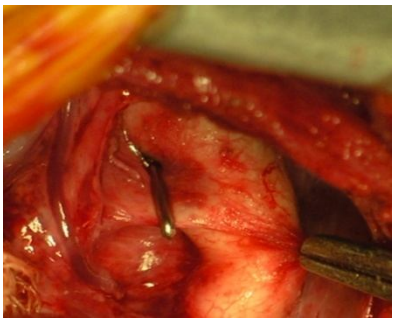

Рис.2.1.10. Клипирование открытого артериального протока

У больных с легочной гипертензией полной нормализации гемодинамики, как правило, не наступает (кроме младенцев) в связи с уже имеющимися склеротическими измене-

ниями в легочных сосудах, хотя отчетливо прослеживается улучшение показателей внутрисердечной гемодинамики. ***Отсюда следует чрезвычайно жизненноважный вывод о необходимости своевременного раннего оперативного лечения пациентов с ОАПом. При больших размерах ОАПа, быстро прогрессирующей легочной гипертензии порок относится к группе критических пороков, и ребенок должен быть прооперирован в первые 7 дней жизни.***

Процесс клинической реабилитации проходит в основном в течение 1 года после операции, когда больной находится под наблюдением педиатра (детского кардиолога) или семейного врача, с консультациями кардиохирурга через полгода, а затем через год.

После операции через 2 - 3 месяца дети могут посещать школу и детский сад с освобождением от уроков физкультуры, повышенных физических нагрузок, спортивных соревнований в течение года.Через 3 месяца после операции детям разрешены плановые прививки.

4. Контрольные вопросы по теме:

4.1. какие ВПС относятся к порокам с увеличеннымлегочным кровотоком?
4.2. какие общие принципы нарушения гемодинамики при этих пороках?
4.3. в чем заключается патогенез развития легочной гипертензии при ОАП?
4.4.какие объективные и специальные методы обследования необходимы ?
4.5.показания и сроки оперативного лечения при ОАПе
4.6. виды операций для ликвидации ОАП, возможные осложнения
4.7. порядок диспансерного наблюдения больных после операции.

5. Задания и методические указания к их выполнению

На занятии ординатору необходимо выполнить:

5.1. курировать 1 пациента с оценкой данных его клинического, лабораторного и специального методов обследования;
5.2. представить историю болезни пациента к разбору;
5.3. продемонстрировать особенности осмотра, перкуссии, аускультации больного;
5.4. представить план лечения и послеоперационного ведения.

6. Вопросы к итоговому контролю по данной теме.

6.1. Вопросы к рубежным контролям (тестовые вопросы или их аналоги. аналоги ситуационных задач):

6.1.1. Какие ВПС относятся к порокам с увеличенным легочнымкровотоком?

А. тетрада Фалло, стеноз легочной артерии;
Б. транспозиция магистральных сосудов, атрезия легочной артерии;
В. ОАП, ДМЖП, ДМПП.

6.1.2. Какие признаки при этих пороках определяют основные нарушения гемодинамики?

А. стеноз легочной артерии;
Б. размеры и соотношение давления в большом и малом круге кровообращения;
В. развитие легочной гипертензии.

6.1.3. Какие отделы сердца испытывают диастолическую перегрузку при ОАПе и ДМЖП?

А. левый желудочек и левое предсердие;
Б. правый желудочек;
В. левый и правый желудочек.

6.1.4. От чего зависят показания к операции при ОАПе?
А. от возраста пациента;
Б. от степени нарушения гемодинамики;
В. от желания родителей.

6.1.5. Противопоказанием к операции является
А. отношение больного к 3Б и 4 гемодинамической группе порока;
Б. развитие инфекционного эндокардита;
В. возраст больного.

6.1.6. От чего зависят результаты оперативных вмешательств?
А. от сроков операции;
Б. от вида выполненной операции;
В. от остаточных проявлений изменений в малом круге кровообращения и камерах сердца.

6.1.7. Необходимо ли диспансерное наблюдение больных до и после операции?
А. необходимо в течение года;
Б. в зависимости то исходного состояния;
В. не нуждаются в наблюдении.

Перечень средств, используемых на занятии: набор рентгенограмм. Тематические больные. Истории болезни. Методические рекомендации.

Рекомендуемая литература

Основная.

1. Лекции по сердечно – сосудистой хирургии // под ред. Л. А. Бокерия, Изд –во НЦ ССХ им. А. Н. Бакулева РАМН,2013, 763 с.
2. Практическое руководство по сердечно – сосудистой хирургии //под ред. Л. А. Бокерия, Э. М. Идова, Екатеринбург, 2010. 553 с.

Дополнительная

1. Бураковский В.И., Бухарин В.А., Плотникова Л.Р. Легочная гипертензия при врожденных пороках сердца.- М: Медицина, 1975
2. Хирургическое лечение заболеваний сердца и сосудов (Методическое пособие для врачей, курсантов системы послевузовского образования, студентов), Екатеринбург, 2008. – 264 с.

МЕТОДИЧЕСКИЕ РЕКОМЕНДАЦИИ ДЛЯ ПРЕПОДАВАТЕЛЯ
ПРАКТИЧЕСКИЕ ЗАНЯТИЯ

МОДУЛЬ: Дефект межжелудочковой перегородки (ДМЖП)

Рубрика /код/ учебного занятия – Б1.Б.1.1.2.1.2
Дата составления методической разработки: 2017 г.
Дата утверждения на методическом совещании кафедры: 14.10. 2017 г..

1. Цели занятия:
Показать ординаторам важность данной патологии среди ВПС, получить четкое представлениео развитии нарушений гемодинамики при этом пороке, научиться определять-показания ипротивопоказания к операциям и тактику ведения больных до и после операции.

2. Задачи занятия:
Ординатор должен знать:
2.1. особенности внутриутробного кровообращения плода;
2.2.анатомию изучаемого порока сердца;
2.3. патогенез развития нарушений внутрисердечной и легочной гемодинамики;
2.4. клинику и диагностику ДМЖП;
2.5. показания к оперативному лечению и сроки проведения операций;
2.6. виды оперативных вмешательств.

Ординатор должен уметь:
2.7. оценивать жалобы, данные анамнеза заболевания, перкуторные и аускультативные феномены порока;
2.8. правильно интерпретировать данные клинических и инструментальных обследований;
2.9. на основании клиники, лабораторных и специальных методов обследования правильно сформулировать диагноз;
2.10.представить четкую тактику ведения больного до и после операции, показания и противопоказания к оперативному лечению, выбор его метода.

Под дефектом межжелудочковой перегородки понимают сообщение врожденного характера между желудочками сердца. ДМЖП – самый частый врожденный порок сердца и встречается в среднем в 20% случаев всех врожденных пороков сердца, наблюдается одинаково часто у лиц обоего пола как изолированная аномалия, так и в сочетании с другими пороками.

Патологическая анатомия. Классификация
Межжелудочковая перегородка (МЖП) анатомически представлена 3 отделами: 1.входная или приточная часть, 2. трабекулярная или мышечная часть, 3. выходная или отточная часть.Международная классификация (2000), подготовленная Международным комитетом по номенклатуре врожденных пороков сердца и Европейской Ассоциацией кардиоторакальных хирургов разделяет ДМЖП на 4 типа:

1. субаортальный;
2. перимембранозный;
3. приточный;
4. мышечный

На рис. 2.3.1. представлены виды ДМЖП по отношению к наджелудочковому гребню.

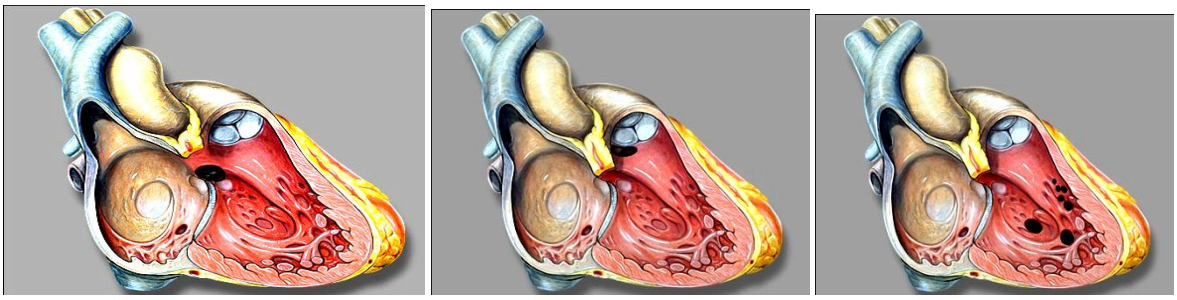

. перимембранозный подаортальный мышечный

Рис.2.3.1. Виды дефектов межжелудочковой перегородки ДМЖП

Наиболее часто встречаются перимембранозные ДМЖП и чрезвычайно важны их взаимоотношения с проводящей системой сердца, при повреждении которой во время ликвидации дефекта возникает полная поперечная блокада сердца.

Анатомически различают изолированный ДМЖП и ДМЖП как компонент сложного ВПС (тетрада Фалло, пентада Фалло и т. д.).По размерам ДМЖП делят на маленькие (диаметр 0,3 – 0,5 см) (болезнь Толочинова – Роже), средних размеров (0,5 – 2,0 см), большие (более 2 см).

Нарушение гемодинамики

Оно обусловлено наличием сообщения в виде ДМЖП между камерой с высоким давлением (левый желудочек) и камерой с низким давлением (правый желудочек). В норме вдавление в правом желудочке в период систолы в 4 – 5 раз ниже, чем в левом. Поэтому при ДМЖП происходит сброс крови слева направо, ведущий к переполнению малого круга кровообращения и перегрузке обоих желудочков (Рис.2.3.2.)

Величина сброса крови определяется размерами и локализацией дефекта, величиной градиента давления между левым и правым желудочком. Давление в правом желудочке, в свою очередь, обусловлено сопротивлением сосудов малого круга кровообращения и соотношением общелегочного к общепериферическому сопротивлению (ОЛС/ОПС).

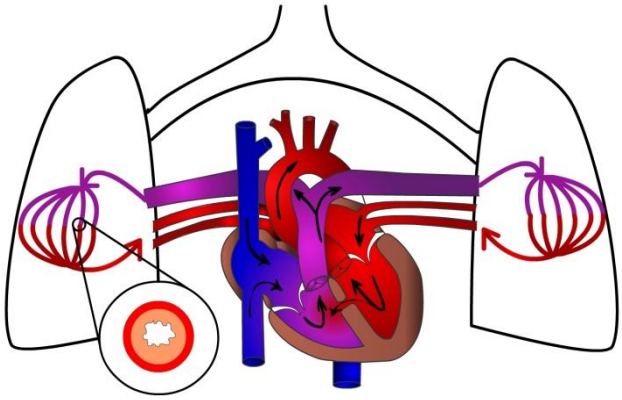

Рис.2.3.2. Схема нарушения гемодинамики при ДМЖП.

Имеется определенное влияние размеров ДМЖП на гемодинамику.

Через маленький (рестрективный) ДМЖП, который создаёт значительное сопротивление кровотоку, сброс крови бывает небольшим и не вызывает существенных гемодинамических нарушений. Основная нагрузка при этом ложится на левые отделы сердца.

*При ДМЖП средних размеров (умеренно рестрективных)*сопротивление кровотоку на уровне дефекта значительно меньше, чем при маленьком дефекте, и сброс может достигать 70% крови, выбрасываемой левым желудочком. Большой сброс крови из левого желудочка вызывает уменьшение минутного объёма большого круга кровообращения и резкое увеличение минутного объема малого круга кровообращения. Возникает выраженная гиперволемия малого круга. Отношение легочного кровотока к системному зависит от размеров ДМЖП и ОЛС/ОПС.

При ДМЖП больших размеров (нерестриктивных), диаметром приближающихся к диаметру аорты, давление в правом желудочке быстро достигает уровня давления в левом желудочке, и становится сначала равным ему, а затем и превышает его с образованием обратного сброса из легочной артерии через проток в аорту. Отношение легочного кровотока к системному значительно повышено и зависит только от ОЛС/ОПС.

Патогенез легочной гипертензии при ДМЖП представлен на рис.2.3.3.

Большую роль в развитии легочной гипертензии при ДМЖП играет гидродинамический фактор передачи давления из левого желудочка на сосуды малого круга, когда особенно при высоких дефектах струя крови направляется непосредственно в легочную артерию, и нарушения гемодинамики быстро прогрессируют.

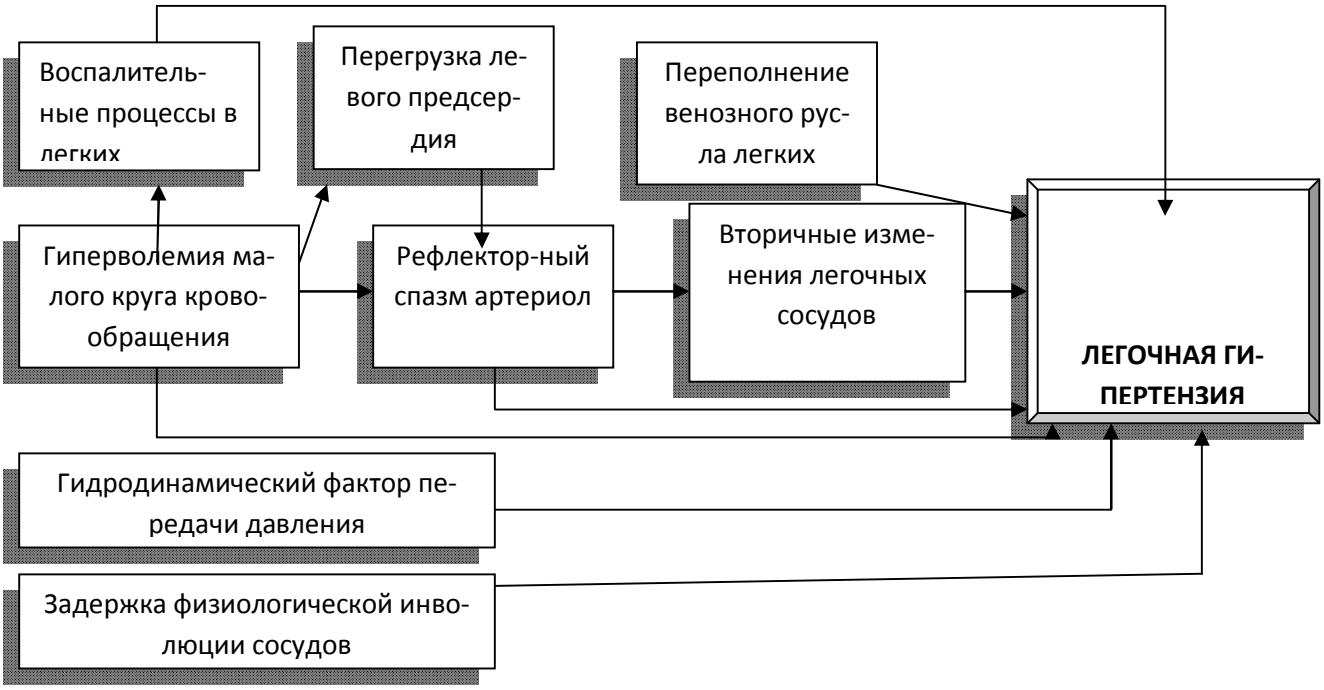

Рис.2.3.3. Схема патогенеза легочной гипертензии при ДМЖП

Высокая легочная гипертензия ***приобретенного***характера соответствует **синдрому Эйзенменгера**. В отличие от него следует выделять **комплекс Эйзенменгера**, который может быть при любом врожденном пороке сердца с повышенным легочным кровотоком, характеризуется тоже высокой легочной гипертензией, но является ***врожденной патологией*** и связан с эмбриональным типом строения сосудов.

Клиника и диагностика

Клиническая картина определяется степенью нарушения гемодинамики.

Жалобы: Если дефект большой уже в раннем детстве, наблюдается выраженная одышка, дети плохо сосут грудь, быстро утомляются, не прибавляют в весе. Часты пневмонии, носящие упорный характер. Иногда наблюдаются носовые кровотечения.

С ростом легочной гипертензии жалобы прогрессируют.

Осмотр.Объективно дети отстают в физическом развитии. Кожные покровы бледные. При наличии легочной гипертензии у половины больных выражен «сердечный горб».

Пальпация. У ряда больных отмечают передаточную пульсацию в эпигастральной области и разлитую в области сердца за счет гипертрофии правого желудочка. У более половины детей в 3 - 4 межреберье слева пальпируется систолическое дрожание.

Перкуссия.У больных с небольшой степенью сброса границы сердца не увеличены. При увеличении левого желудочка границы сердца увеличиваются влево, а затем при увеличении правого желудочка – вправо.

Аускультация. Основным клиническим признаком порока является грубый скребущий систолический шум над областью сердца с максимумом звучания в 3 - 4 межреберье слева от грудины. Второй тон обычно усилен и расщеплен, что обусловлено увеличением его легочного компонента.

ЭКГ. У больных с нормальным давлением в легочной артерии не наблюдается отклонения электрической оси сердца. В других случаях имеются признаки перегрузки левого предсердия и левогожелудочка или обоих желудочков. С ростом ОЛС электрическая ось отклоняется вправо, преобладает гипертрофия и перегрузка правого желудочка.

Рентгенологическое исследование. Пропорционально величине усиления сброса крови слева направо отмечается усиление легочного рисунка и расширение ствола легочной артерии.У больных с нормальным давлением в легочной артерии и начальной легочной гипертензией сердце увеличено за счет левого желудочка, а при умеренной и высокой легочной гипертензии увеличен и правый желудочек, отмечается увеличение левого предсердия. (Рис.2.3.4, 2.3.5.). У больных с высокой легочной гипертензией легочный кровоток уменьшается, обедняется легочный сосудистый рисунок по периферии. Увеличение ствола легочной артерии, его усиленная пульсация на фоне суженных мелких легочных артерий всегда указывает на высокое общелегочное сопротивление (Рис.2.3.6.).

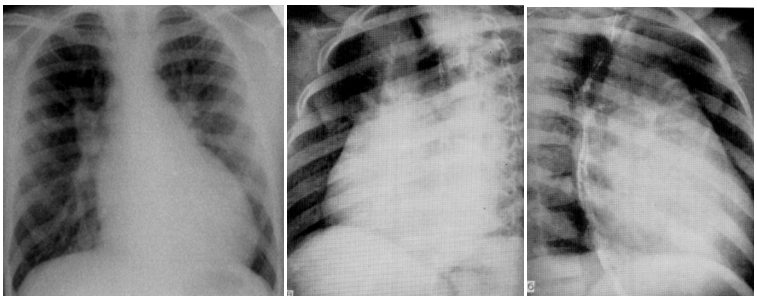

Рис.2.3.4. Рентгенологическая картина сердца у больного с ДМЖП без легочной гипертензии

Рис.2.3.5. Легочная гиперволемия при ДМЖП

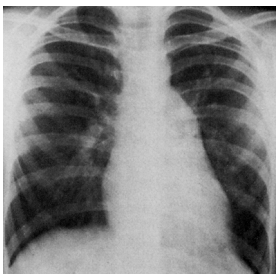

Рис.2.3.6. Легочная гипертензия при ДМЖП

ЭХОКГдаёт исчерпывающую информацию о наличии ДМЖП и его локализации. Прямым признаком порока является перерыв эхосигнала от межжелудочковой перегородки (Рис.2.3.7.). Доплерографически регистрируется турбулентный систолический поток через ДМЖП. Цветное кортирование наглядно демонстрирует направление сброса крови (Рис.2.3.8.).

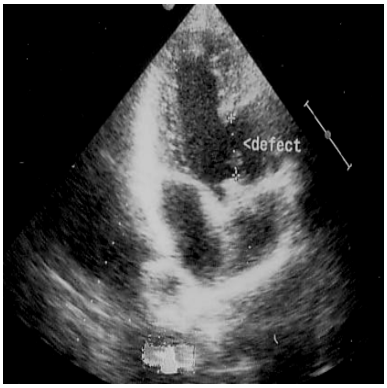

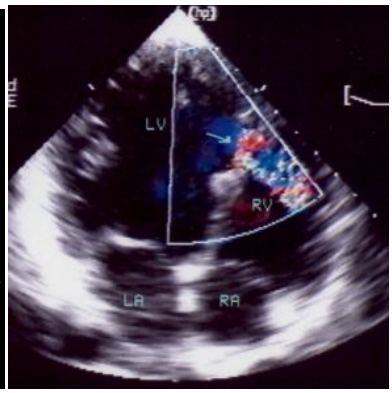

Рис.2.3.7. Большой ДМЖП (указан стрелкой)

Рис.2.3.8. Цветное кортирование ДМЖП (указан стрелкой)

Катетеризация полостей сердца и левая вентрикулографияв настоящее время проводятся лишь при высокой легочной гипертензии, когда необходима одновременная запись давления в легочной артерии и системной артерии. Левая вентрикулография позволяет установить локализацию и количество ДМЖП (Рис.2.3.9, 2.3.10.). Аортография исключает наличие ОАП.

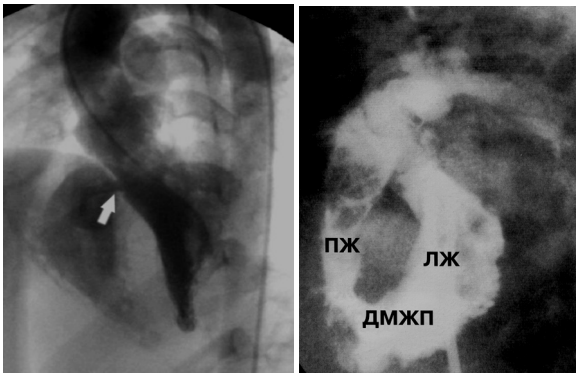

Рис.2.3.9. Левая вентрикулография (перимембранозный ДМЖП)

Рис.2.3.10. Левая вентрикулография (мышечный ДМЖП)

На основании перечисленных обследований, кроме катетеризации полостей сердца, диагноз может быть установлен в поликлинике.

Дифференциальный диагноз

ДМЖП следует дифференцировать от других пороков, при которых наблюдается сброс крови слева направо и легочная гипертензия – ОАП, аорто-легочная фистула, открытый атрио - вентрикулярный канал, ДМПП.Кроме существенной разницы в аускультативной картине, локализации шума, ЭКГ, ФКГ, большим подспорьем в диагностике является ЭХОКГ исследование и катетеризация полостей сердца.

Показания к операции

Хирургическое лечение является единственным методом устранения ДМЖП и восстановления нормальной гемодинамики, поэтому основное показание к операции – наличие ДМЖП. Оперативное лечение показано больным 1, 2, 3а групп (см. классификацию НЦССХ им. А.Н.Бакулева РАМН).

- большой ДМЖП с выраженной недостаточностью кровообращения и прогрессирующей легочной гипертензией – в первые 7 дней жизни
- большинство средних ДМЖП, сопровождающихся частыми респираторными заболеваниями и гипотрофией – до 3 месяцев
- маленькие ДМЖП без нарушения гемодинамики в возрасте от 1,5 лет.

Методы операций

Методы хирургической коррекции ДМЖП представлены следующими типами оперативных вмешательств:

- радикальные хирургические: ушивание, пластика;
- паллиативные: операция Muller - Albert
- эндоваскулярное закрытие ДМЖП окклюдерами

Радикальная хирургическая коррекция порока осуществляется из срединной стернотомии или правосторонней торакотомии в 4 межреберье через продольную, поперечную вентрикулотомию или доступом через правое предсердие.

Небольшие дефекты ушивают отдельными П – образными швами на прокладках. Для пластики ДМЖП применяют ксеноперикард или синтетические ткани (тефлон, дакрон), которые фиксируются к краям дефекта отдельными П – образными швами. Этапы операции и виды закрытия ДМЖП представлены на рис.2.3.11.

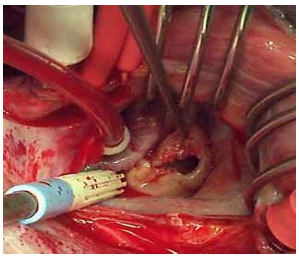

ПеримембранозныйДМЖП

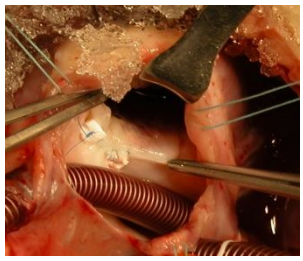

Ушивание ДМЖП на прокладках

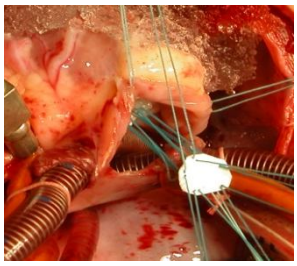

Пластика ДМЖП заплатой из тефлона

Рис.2.3.11. Виды закрытия дефекта межжелудочковой перегородки

При доступе через правое предсердие отсекается у основания септальная створка трикуспидального клапана, затем выполняется пластика дефекта, далее подшивается створка на место (Рис.2.3.12.). Этот доступ менее травмирует сократительный миокард, чем вентрикулотомия.

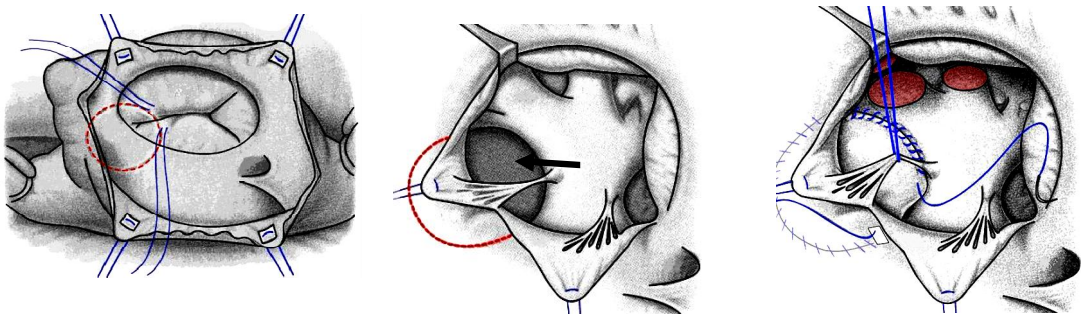

А Б В

Рис.2.3.12. Схема этапов операции пластики ДМЖП доступом через правое предсердие: А, Б – расположение ДМЖП (указан стрелкой) под септальной створкой трикуспидального клапана, В – пластика ДМЖП заплатой

Паллиативная операция как первый этап показана у очень тяжелых маленьких детей с высокой легочной гипертензией на фоне большого лево – правого сброса, чтобы уменьшить величину сброса крови в малый круг кровообращения. Для этого выполняют сужение ствола легочной артерии с помощью тесьмы(операция Альберта – Мюллера) (Рис.2.3.13.). Эта операция позволяет уменьшить недостаточность кровообращения и пережить «критический» период.

Эндоваскулярное закрытие ДМЖП (Рис.2.3.14. – 2.3.17.). ЭХОКГ показанием для эндоваскулярного закрытия перимембранозного ДМЖП является факт, если расстояние от верхнего края дефекта до фиброзного кольца аорты составляет более 2 мм, диаметр дефекта до 18 мм, дефект имеет все края, отсутствуетпролабирование створки аортального клапана в дефект.




Рис.2.3.14. Окклюдер Amplatzerдля закрытия межжелудочкового дефекта



Рис.2.3.15. Нитиноловый окклюдер для закрытия межжелудочкового дефекта

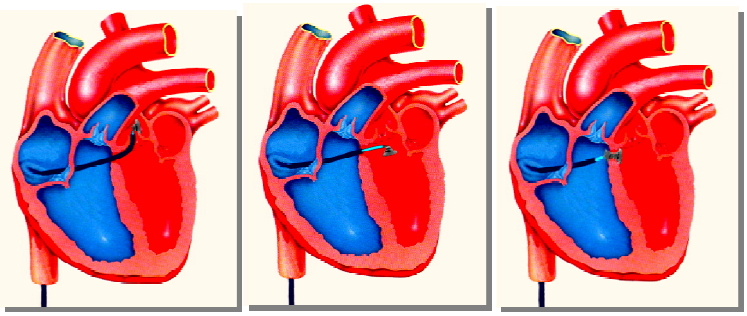

А Б В

Рис.2.3.16. Схема установки окклюдера в ДМЖП (А - зонд, содержащий окклюдер проведен из ПЖ в ЛЖ через дефект, Б, В - окклюдер открыт и введен в ДМЖП

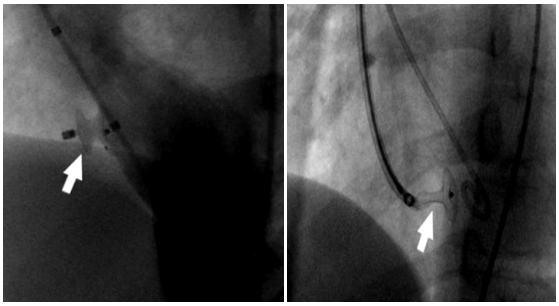

А Б

Рис.2.3.17. Рентгенологическая картина закрытия ДМЖП окклюдерами (отсутствие сброса контраста при левой вентрикулографии, стрелкой указаны окклюдеры)

ДМЖП в мышечной части перегородки сложны для закрытия и при операциях на открытом сердце часто требуют вентрикулотомии, поскольку имеют необычное глубокое расположение. Это касается и свежих постинфарктных ДМЖП, края у которых могут прорезаться при фиксации заплаты.

Для этих целей была разработана оригинальная методика, получившая название гибридной операции (от лат. Hibrida – помесь). Операция выполняется в рентгеноперационной под контролем ЭХОКГ. Этапы её выполнения представлены на рис.2.3.18. (А, Б, В, Г). Кардиохирург осуществляет доступ к сердцу из мини стернотомии (3 -5 см), и путем пункции правого желудочка интродьюссером вводит в него доставляющее устройство с окклюдером (А). Рентгенохирург устанавливает окклюдер в дефект (Б) и фиксирует его (В) с последующим удалением доставляющего устройства (Г). Таким образом, операция выполняется с меньшим риском, в один этап, из мини доступа и без использования искусственного кровообращения, с коротким сроком пребывания в реанимации и реабилитации.

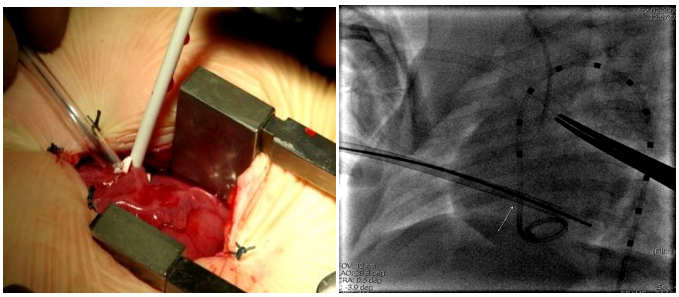

А Б

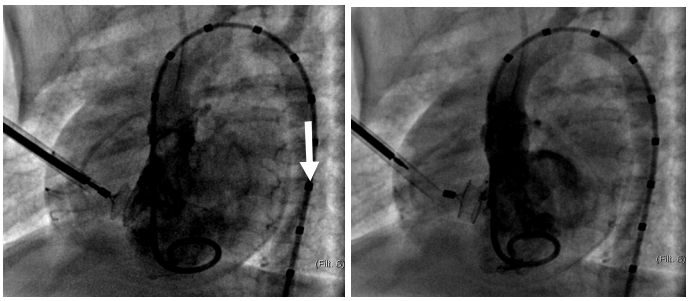

В Г

Рис 2.3.18. Этапы гибридной техники закрытия ДМЖП

Отдаленные результаты.Существует прямая зависимость их от исходного состояния легочно - сосудистого русла больного. У больных с ОЛС до 40 – 45% от ОПС гемодинамика полностью нормализуется (Рис. 2.3.19.). После операции, проведенной у детей старше 3 лет со средним или большим ДМЖП и более высокими цифрами ОЛС, полной нормализации гемодинамики не наступает в связи с началом склеротических процессов в сосудах малого круга кровообращения**. Поэтому чем раньше оперируются эти пациенты, тем полнее восстановление их внутрисердечной гемодинамики.**

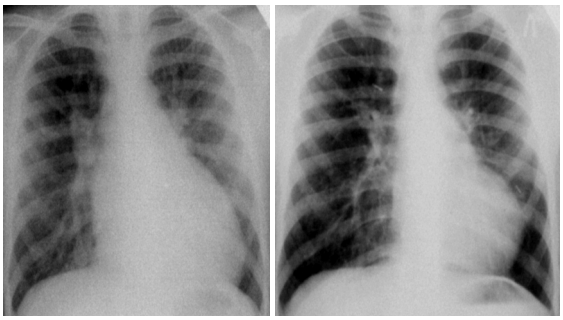

А Б

Рис.2.3.19. Рентгенологическая картина лёгких и сердца до (А) и после коррекции (Б) ДМЖП

Реабилитация и диспансерное наблюдение

При не осложненном послеоперационном периоде контрольный осмотр педиатра по месту жительства пациента должен быть проведен дважды в течение первого месяца, затем 4 раза в течение года. При появлении признаков декомпенсации кровообращения больной должен быть госпитализирован в стационар для проведения лечения в течение 3 недель. При хорошем самочувствии, нормализации показателей ЭКГ, ЭХОКГ и рентгенологической картины через 1 – 1,5 года пациент может быть снят с диспансерного учета (с предварительной консультацией у кардиохирурурга).

Дети дошкольного возраста могут после операции могут вернуться в детский коллектив через 2 – 3 месяца после выписки из стационара при отсутствии декомпенсации кровообращения. Им в этом случае можно проводить все возрастные профилактические прививки. Дети школьного возраста могут приступать к учёбе через 1 – 1,5 месяца после